





Reporte de Caso

Diagnóstico prenatal de cardiopatía univentricular: Informe de un caso

Prenatal diagnosis of univentricular heart disease: Case report

Mario Asiel Joshua Barahona López¹  Ámbar Gissell Nolasco Padilla²  Karlalsabel Parodi Turcios³ 
Olman Daniel Gradis Santos¹ 

Resumen

Introducción: El corazón univentricular es una malformación cardíaca congénita infrecuente, con una gama de morfologías complejas caracterizadas por la presencia de un único ventrículo funcional, con desenlace fatal en ausencia de intervención médica o quirúrgica. El diagnóstico prenatal temprano es esencial para la planificación y coordinación del manejo, lo cual requiere un equipo multidisciplinario especializado. Se presenta el caso de una paciente secundigesta de 29 años, sin antecedentes personales patológicos relevantes, con embarazo de 25 semanas de gestación. En un control prenatal se realizó una ecografía que reveló una imagen ecogénica en una cámara cardíaca fetal. La paciente fue referida a la consulta de embarazo de alto riesgo y de cardiología pediátrica, donde se diagnosticaron un corazón univentricular e hidrops fetal. Se realizó seguimiento mediante ecografía fetal seriada durante el resto del embarazo, que culminó desfavorablemente con muerte fetal intrauterina a las 38,6 semanas de gestación. Se resalta la importancia de realizar un tamizaje cardíaco fetal temprano, entre las 18 y 22 semanas de gestación, con el fin de detectar de manera precoz malformaciones congénitas y permitir su derivación oportuna a los servicios especializados pertinentes. Un diagnóstico prenatal temprano permite planificar intervenciones que incrementen las tasas de supervivencia y reduzcan las complicaciones a largo plazo en neonatos con este tipo de cardiopatías congénitas graves.

Palabras claves: Anomalías congénitas; cardiopatías; diagnóstico prenatal; corazón univentricular; informes de casos; ultrasonografía.

Abstract

Introduction: Univentricular heart is a rare congenital cardiac malformation with a range of complex morphologies characterized by the presence of a single functional ventricle, with a fatal outcome in the absence of medical or surgical intervention. Early prenatal diagnosis is crucial for planning and coordinating management, which necessitates a specialized multidisciplinary team. We report the case of a 29-year-old woman in her second pregnancy, with no relevant personal medical history, at 25 weeks of gestation. During her prenatal check-up, an ultrasound revealed an echogenic image in the fetal cardiac chamber. The patient was referred to a high-risk pregnancy clinic and pediatric cardiology service, where a univentricular heart and fetal hydrops were diagnosed. Follow-up was conducted through serial fetal ultrasounds throughout the remainder of the pregnancy, which unfortunately ended in intrauterine fetal death at 38.6 weeks of gestation. The importance of early fetal cardiac screening between 18 and 22 weeks of gestation is emphasized, as it allows for the detection of congenital malformations and timely referral to specialized services. Early prenatal diagnosis enables the planning of interventions that increase survival rates and reduce long-term complications in neonates with this type of severe congenital heart disease.

Keywords: Congenital anomalies; heart diseases; prenatal diagnosis; univentricular heart; case reports; ultrasound.

Introducción:

Las cardiopatías congénitas son anomalías estructurales cardíacas y/o vasculares que se manifiestan durante el embarazo y afectan aproximadamente al 1,0–1,8% de los nacimientos anuales, representando la causa más frecuente de defectos congénitos a nivel mundial y la principal causa de mortalidad en el primer año de vida ^(1,2). Dentro de este grupo, el corazón univentricular es un defecto infrecuente, presente en alrededor del 1–2% de las cardiopatías congénitas. Resulta de una anomalía en el desarrollo embrionario, a nivel de la separación ventricular y/o de la formación valvular, que provoca que los grandes vasos (aorta y arteria pulmonar) surjan funcionalmente de un único ventrículo encargado de suplir tanto la circulación sistémica como la pulmonar ⁽³⁾.

El diagnóstico prenatal de las cardiopatías congénitas, incluyendo el corazón univentricular, puede realizarse mediante ultrasonografía fetal. El tamizaje cardíaco entre las 18 y 22 semanas de gestación permite identificar tempranamente estas anomalías, planificar la atención obstétrica y optimizar la referencia a centros especializados que mejoren el pronóstico neonatal ^(4,5). Sin embargo, en países de ingresos bajos y medios, la detección oportuna sigue siendo limitada debido a la escasez de recursos tecnológicos y de pruebas genéticas, lo que condiciona diagnósticos en etapas avanzadas de la gestación y reduce la posibilidad de realizar intervenciones de manejo perinatal adecuadas. El corazón univentricular, en particular, se asocia con una alta mortalidad cuando se acompaña de factores como el hidrops fetal, hallazgo que refleja una descompensación hemodinámica severa y suele conducir a muerte intrauterina ⁽⁶⁾. El presente reporte tiene como objetivo describir un caso de diagnóstico prenatal de corazón univentricular complicado con hidrops fetal en un contexto con recursos limitados, analizando los factores clínicos y diagnósticos que influyeron en el desenlace, y destacando la importancia del tamizaje cardíaco fetal y el acceso a estudios genéticos complementarios para mejorar las oportunidades de intervención y el pronóstico perinatal.

Presentación del caso

Paciente de 29 años, secundigesta, sin antecedentes personales patológicos conocidos. Acude a consulta prenatal de rutina con un embarazo de 25 semanas por fecha de última menstruación. Se realiza una evaluación ecográfica en la que se observa la presencia de un área ecogénica en la cámara cardíaca fetal, motivo por el cual es referida a la consulta de embarazo de alto riesgo del Instituto Hondureño de Seguridad Social (IHSS) para valoración especializada. En la consulta de alto riesgo se realizó una ecografía obstétrica que reportó un embarazo de 29 semanas de gestación por fetometría, con ausencia de la imagen normal de las cuatro cavidades cardíacas en el corte transversal del tórax fetal, con signos de hidrops fetal, caracterizados por derrame pericárdico y pleural. Ante estos hallazgos se estableció la impresión diagnóstica de cardiopatía congénita completa tipo monoventrículo, asociada a fibroelastosis subendocárdica e hidrops fetal (Figura 1), por lo que se decidió interconsultar con el servicio de cardiología pediátrica.

El servicio de cardiología pediátrica solicitó un ecocardiograma fetal transtorácico, que confirmó la presencia de un ventrículo único por ausencia de válvula auriculoventricular derecha, doble salida de ventrículo único con vasos normorrelacionados, además de derrame pericárdico global y ductus arterioso permeable (Figura 2).

La paciente presentaba sobrepeso como único hallazgo relevante en su evaluación nutricional. Los exámenes laboratoriales mostraron un hemograma normal, así como pruebas de función hepática, renal y tiroidea dentro de parámetros normales. No se realizaron amniocentesis ni cordocentesis para obtener pruebas genéticas (cariotipo, estudios moleculares de ADN) debido a limitaciones económicas.

Se realizó seguimiento mediante ecografía fetal seriada de forma intermitente durante el resto del embarazo. A las 38,6 semanas de gestación, la paciente ingresó en trabajo de parto. Durante la monitorización fetal externa no se detectó actividad cardíaca fetal, lo cual se confirmó mediante ecografía como muerte fetal intrauterina. Se indujo el trabajo de parto sin éxito, por lo que se decidió realizar una cesárea por distocia de la contractilidad. Se obtuvo un recién nacido femenino muerto, con peso de 3160 g, líquido amniótico hemático, sin malformaciones externas evidentes, con presencia de flictenas y cordón umbilical friable.

Discusión

El corazón univentricular es una malformación congénita cardíaca caracterizada por la presencia de un defecto que provoca la formación de un único ventrículo funcional, lo que hace que los flujos sanguíneo sistémico y pulmonar se mezclen en dicha cavidad, con niveles de saturación de oxígeno consecuentemente disminuidos ^(6,7). Ocurre con una prevalencia aproximada de 4,4 por cada 10 000 nacidos vivos y se asocia con un alto riesgo de complicaciones postnatales, requerimiento de múltiples procedimientos quirúrgicos en los primeros años de vida y necesidad de seguimiento a largo plazo ⁽⁸⁾. Presenta una etiología multifactorial. Las malformaciones se producen durante la embriogénesis, entre los días 30 y 56 de gestación. Se han identificado alteraciones genéticas en Tbx5 y GATA4, cuya inactivación afecta la formación del septum ventricular ⁽⁹⁾. Múltiples factores de riesgo se han descrito, principalmente en países de ingresos bajos y medios, como la diabetes mellitus, la exposición a teratógenos, la historia de infecciones maternas, la translucencia nucal mayor al percentil 95, las anomalías extracardíacas y el hidrops fetal.

En el contexto de este caso, el principal factor de riesgo asociado fue la presencia de hidrops fetal, con derrame pericárdico y pleural, hallazgo que refleja una descompensación hemodinámica avanzada y se asocia con tasas de mortalidad fetal muy elevadas cuando no se dispone de medidas de soporte o de intervención intrauterina ⁽⁶⁾. Asimismo, la ausencia de cariotipo y de pruebas moleculares, debido a limitaciones económicas, impidió la caracterización etiológica y la consejería pronóstica más precisa. El corazón univentricular engloba un conjunto de defectos cardíacos que culminan en un único ventrículo, ya sea anatómico o funcional. Estas lesiones pueden dividirse acorde con su morfología en ⁽⁸⁾:

- Corazón derecho dominante con corazón izquierdo hipoplásico: se producen malformaciones en las válvulas aórtica o mitral, siendo su principal exponente el síndrome de corazón izquierdo hipoplásico.
- Corazón izquierdo dominante con corazón derecho hipoplásico: ocurre secundario a alteraciones de flujo en la válvula tricúspide, como en la atresia tricúspide.

- Defecto del tabique auriculoventricular: con flujo sanguíneo preferente hacia uno de los ventrículos, lo que provoca una hipoplasia progresiva del ventrículo alterno.
- Anomalías complejas del tracto de salida: incluyen la doble salida del ventrículo derecho.

La mezcla sanguínea ocasionada por el corazón univentricular disminuye la saturación de oxígeno a valores de 75–85%, dependientes de la cantidad de flujo sanguíneo pulmonar y de la relación de flujo pulmonar a sistémico⁽⁷⁾. Este desequilibrio hemodinámico genera hipoperfusión sistémica e hipoxemia severa, mecanismos fisiopatológicos que explican la descompensación progresiva y el hidrops fetal observado en este caso. El diagnóstico prenatal puede realizarse idealmente entre las semanas 18 y 22 de gestación, cuando se lleva a cabo el tamizaje cardíaco⁽⁵⁾. La alteración en la proyección de cuatro cámaras permite que las tasas de detección de este tipo de anomalías sean de las más elevadas entre las lesiones cardíacas prenatales, con porcentajes que pueden superar el 80% en alteraciones como el síndrome de corazón izquierdo hipoplásico⁽⁸⁾. En el caso descrito, la detección se realizó a las 25 semanas de gestación, fuera del intervalo óptimo de tamizaje, lo que refleja la realidad de los programas de cribado y la capacidad diagnóstica especializada en países de ingresos bajos. Esta detección tardía redujo las oportunidades de planificación obstétrica y derivación a centros con capacidad quirúrgica, lo que influyó en el desenlace desfavorable. La presentación clínica postnatal varía según la morfología específica del corazón univentricular. Puede incluir soplo cardíaco, taquipnea, dificultad respiratoria, hipotensión y cianosis. En el examen físico pueden observarse hepatomegalia u otros rasgos dismórficos, especialmente en el contexto de síndromes genéticos asociados^(9,10).

Dado que más de la mitad de los embarazos afectados con anomalías congénitas cardíacas ocurren en pacientes catalogadas como de bajo riesgo, sin factores de riesgo mayores identificables, el tamizaje cardíaco sistemático tiene un impacto significativo en la identificación precoz y en la referencia oportuna a servicios especializados como cardiología pediátrica y perinatología⁽⁴⁾. Las imágenes prenatales constituyen un componente esencial en la planificación y coordinación de estrategias de manejo e intervenciones quirúrgicas que se traducen en un incremento de las tasas de supervivencia a largo plazo⁽¹¹⁾. El tratamiento médico inicial se basa en el alivio de la hipoxemia y en la corrección de los desequilibrios ácido-base y de las alteraciones metabólicas. El óxido nítrico inhalado ha demostrado mejoría en la hipoxemia al incrementar el flujo sanguíneo pulmonar; los agentes inotrópicos actúan sobre la contractilidad ventricular, y la prostaglandina E1 se administra para mantener la permeabilidad del ductus arterioso como puente previo a la corrección quirúrgica⁽⁹⁾.

El tratamiento quirúrgico se realiza en etapas, con requerimiento de 2 a 3 intervenciones en los primeros años de vida. La intervención inicial tiene como objetivo ajustar el flujo pulmonar mediante la realización de un shunt sistémico-pulmonar (p. ej., Blalock-Taussig) o un stent del ductus arterioso en pacientes con restricción del flujo pulmonar, o mediante un procedimiento de Norwood en los casos de síndrome de corazón izquierdo hipoplásico. Posteriormente, se realiza un shunt cava-pulmonar bidireccional (Glenn) entre los 3 y 9 meses de vida, con el fin de conectar la vena cava superior con la circulación pulmonar. Por último, se lleva a cabo el procedimiento de Fontan entre los 2 y 5 años de vida, conectando la vena cava inferior directamente con la circulación pulmonar⁽⁸⁾.

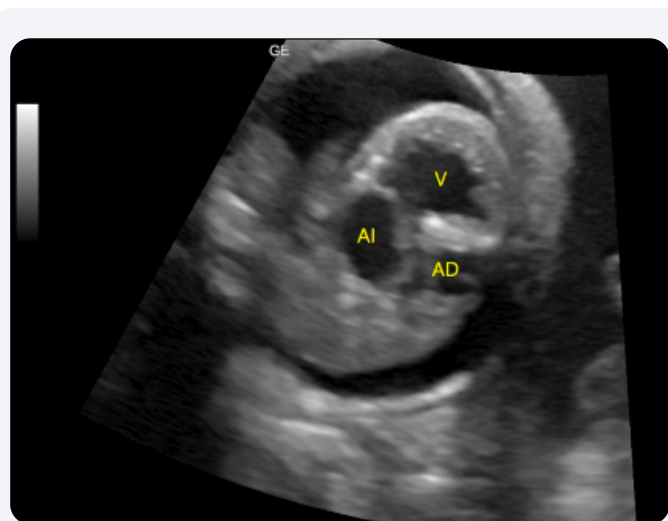


Figura 1. Ultrasonido obstétrico. Corte transversal del tórax fetal. Se observa ausencia de la imagen típica de las cuatro cavidades cardíacas, con una única cavidad ventricular de morfología izquierda y paredes engrosadas. AI: aurícula izquierda; AD: aurícula derecha; V: ventrículo.

Las complicaciones a largo plazo incluyen várices esofágicas, arritmias, cianosis crónica, falla cardíaca, disfunción renal, hipertensión pulmonar, déficits en el neurodesarrollo, enteropatía perdedora de proteínas y tromboembolismo pulmonar⁽¹⁰⁻¹²⁾. El pronóstico depende de la presentación morfológica del corazón univentricular y del tipo de intervención quirúrgica realizada, siendo universalmente fatal en ausencia de tratamiento. La supervivencia a 10 años tras un procedimiento de Fontan se estima entre el 60 y el 80%, con un requerimiento de trasplante cardíaco en menos del 3% de los pacientes⁽⁷⁻¹⁰⁾. En consecuencia, el desenlace fatal observado en este caso puede explicarse por la interacción de tres factores descritos en la literatura: la gravedad anatómica del defecto, la presencia de hidrops fetal como manifestación de falla hemodinámica avanzada y las limitaciones del sistema de salud, con ausencia de programas estructurados de tamizaje cardíaco prenatal, acceso restringido a estudios genéticos y falta de manejo quirúrgico especializado.

Conclusión

El corazón univentricular asociado a hidrops fetal se vincula con un pronóstico marcadamente desfavorable debido a la descompensación hemodinámica avanzada que, con frecuencia, culmina en la muerte intrauterina.

En el caso presentado, el desenlace fatal estuvo determinado no solo por la gravedad anatómica de la cardiopatía, sino también por las limitaciones del sistema de salud, incluyendo la detección tardía fuera de la ventana óptima de tamizaje y la falta de acceso a estudios genéticos prenatales (cariotipo y pruebas moleculares). Se destaca la necesidad de fortalecer los

programas de tamizaje cardíaco fetal, incrementar la disponibilidad de asesoría y pruebas genéticas en el abordaje prenatal y mejorar la coordinación con centros de referencia para la atención de cardiopatías congénitas graves.

La detección por sí sola no garantiza una mejoría del pronóstico si no se acompaña de los recursos diagnósticos y terapéuticos necesarios. La mejora en el desenlace fetal de este tipo de casos depende de estrategias coordinadas que incluyan acceso oportuno a tamizaje cardíaco en la ventana adecuada, disponibilidad de estudios genéticos y redes de referencia perinatal eficaces. Se recomienda promover políticas de salud orientadas a fortalecer estos aspectos, permitiendo ofrecer un consejo pronóstico oportuno y realista a las familias afectadas.

Declaración de conflicto de intereses: Ninguno.

Afiliación de los Autores:

¹ Facultad de Medicina y Cirugía, Universidad Católica de Honduras, Tegucigalpa, Honduras.

² Especialista en Ginecología y Obstetricia, Universidad Nacional Autónoma de Honduras, Tegucigalpa, Honduras.

³ Subespecialista en Medicina Materno Fetal, Instituto Hondureño de Seguridad Social, Tegucigalpa, Honduras.

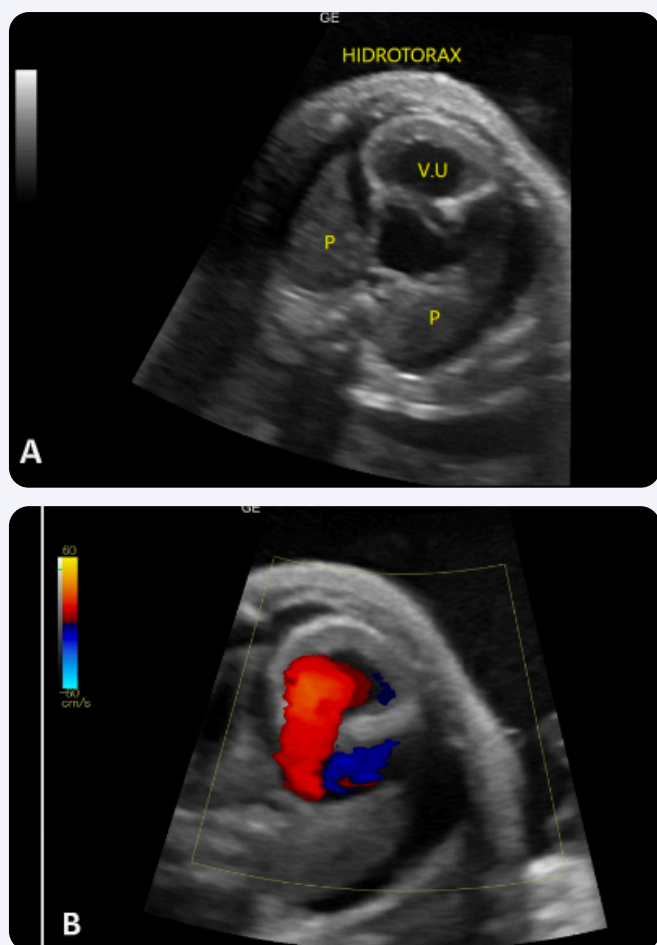


Figura 2. Ecocardiograma fetal. (A y B) Ventrículo único de morfología izquierda, con válvula auriculoventricular única, grandes vasos normorrelacionados y válvulas semilunares normales. Se identifica comunicación interauricular tipo ostium secundum de 11 mm, con flujo bidireccional; venas pulmonares que drenan en la aurícula izquierda; arco aórtico normal; derrame pericárdico de 4 mm y ductus arterioso permeable. VU: ventrículo único; P: pulmones.

Referencias

1. Gupta D, Vuong T, Wang S, Korst LM, Pruetz JD. Update on prenatal detection rate of critical congenital heart disease before and during the COVID-19 pandemic. *Pediatr Cardiol.* 2024;45(5):1015-22. doi:10.1007/s00246-024-03487-9
2. Toma D, Moldovan E, Gozar L. The impact of prenatal diagnosis in the evolution of newborns with congenital heart disease. *J Crit Care Med.* 2023;9(1):6-11. doi:10.2478/jccm-2023-0007
3. Iglia A, Dekovic S, Suljevic A, Jonuzovic-Prosic S. A single ventricle defect: A case report from fetal echocardiography to cardiac surgery. *Donald Sch J Ultrasound Obstet Gynecol.* 2022;16(1):91-4. doi:10.5005/jp-journals-10009-1914
4. Freud LR, Simpson LL. Fetal cardiac screening: 1st trimester and beyond. *Prenat Diagn.* 2024;44(6-7):679-87. doi:10.1002/pd.6571
5. Carvalho JS, Axt-Fliegener R, Chaoui R, Copel JA, Cuneo BF, Goff D, et al. ISUOG Practice Guidelines (updated): fetal cardiac screening. *Ultrasound Obstet Gynecol.* 2023;61(6):788-803. doi:10.1002/uog.26224
6. Vaidyanathan B, Vijayaraghavan A, Thomas S, Sudhakar A. Pregnancy and early post-natal outcomes of fetuses with functionally univentricular heart in a low- and middle-income country. *Cardiol Young.* 2020;30(12):1844-50. doi:10.1017/S1047951120002929
7. Rao PS. Single ventricle—A comprehensive review. *Children.* 2021;8(6):441. doi:10.3390/children8060441
8. d'Udekem Y, Hutchinson D. Being born with a single cardiac ventricle: What do we tell prospective parents. *Prenat Diagn.* 2022;42(4):411-8. doi:10.1002/pd.6121
9. Heaton J, Alahmadi MH, Rhabneh L, Heller D. Single ventricle. In: *StatPearls [Internet]*. Treasure Island (FL): StatPearls Publishing; 2025 [citado 27 oct 2025]. Disponible en: <https://www.ncbi.nlm.nih.gov/books/NBK557789/>
10. Hossin H, Sleiy M, Kouran J, Alsuliman RM, Kojok MA, Alkhateb NMN, et al. A complex case of univentricular heart with multiple congenital malformations diagnosed in a newborn: A case report and literature review. *Ann Med Surg.* 2024;86(7):4146. doi:10.1097/MS9.0000000000002041
11. Corno AF, Findley TO, Salazar JD. Narrative review of single ventricle: Where are we after 40 years? *Transl Pediatr.* 2023;12(2):22144-244. Disponible en: <https://tp.amegroups.com/article/view/10.21037/tp-22-573/rc>
12. Wald RM, Mertens LL. Hypoplastic left heart syndrome across the lifespan: Clinical considerations for care of the fetus, child, and adult. *Can J Cardiol.* 2022;38(7):930-45. doi:10.1016/j.cjca.2022.04.028